Aus der Hautabtlg. des Stadtkrankenhauses in Kassel
Leitender Arzt: Prof. Dr. med. et phil. E. Hofmann

Über angeborene Stummel der oberen Extremität

Dissertation

zur Erlangung des Doktorgrades
der Medizinischen Fakultät der Georg-August-Universität
zu Göttingen

vorgelegt
am 19. Dezember 1938
von

Gerhard Peters
aus Neisse/O.-S.

GÖTTINGEN 1939
BUCHDRUCKEREI FERDINAND PIEPER / WEENDE-GÖTTINGEN

Dekan: Prof. Dr. Krantz
Berichterstatter: Prof. Dr. Gruber

Tag der mündlichen Prüfung: 24. Februar 1939

Die Kenntnis vom Wesen der angeborenen menschlichen Mißbildungen ist in unserer heutigen Zeit von besonderer Wichtigkeit und Tragweite, da sie im Kampf gegen die Erbkrankheiten unseres Volkes einen Hauptfaktor darstellt. Unsere Kenntnis davon, wie eine Mißbildung entsteht und ob diese oder jene, vor allem schwere Mißbildung erblich ist oder nicht, bestimmt darüber, ob ein Mensch, der mit ihr behaftet ist, unter das Erbgesundheitsgesetz fällt oder nicht. Man kennt schwerste körperliche Mißbildungen, bei denen einwandfrei nachgewiesen ist, daß sie nicht vererbbar sind, daß also unter Umständen ein Ehetauglichkeitszeugnis nicht verweigert werden kann. Auf der anderen Seite gibt es geringgradige Mißbildungen, z. B. der Finger und Zehen, deren ausgesprochen familiäres Vorkommen einwandfrei feststeht, deren Träger aber, ganz schwere Fälle ausgenommen, durch ihren Fehler in keiner Weise körperlich behindert sind. Sie erfüllen die Aufgaben, die das Leben an sie stellt ohne Schwierigkeiten, ja sind z. T. von einer ganz besonders großen Fingerfertigkeit.

Bei der Beurteilung des Wesens und der Entstehung solcher angeborenen Mißbildungen sind im Laufe der letzten Jahrzehnte mehrfach neue Theorien entstanden und veröffentlicht worden. Meist fanden sich dann bald Stimmen, die diesen Auffassungen die ihre gegenüberstellten, kurz, die Meinungen über die Entstehung der Mißbildungen waren und sind auch heute noch stark verschieden.

Es hat gewisse Zeiten gegeben, in denen man fast jede überhaupt vorkommende Mißbildung, soweit sie angeboren war, in einen bestimmten Rahmen preßte, bis dann doch wieder Stimmen laut wurden, die die offensichtliche Unmöglichkeit in manchen Fällen nachwiesen. So hat es z. B. Zeiten gegeben, in denen die exogenen, also rein mechanischen Ursachen durchaus im Vordergrund standen, indem man die Schädigung während der intrauterinen Entwicklung für alle und jede angeborene Verbildung des Körpers verantwortlich machte. Auf der anderen Seite gibt es wohl in der gesamten Weltliteratur kaum einen Fall von Mißbildung, der nicht schon einmal als vererblich beschrieben ist, also im Sinn endogener Störung auf einer fehlerhaften Keimanlage beruhen müsse. Man weiß heute bereits, daß die Gliedermißbildungen, die genbedingt und erblich sind und deren

endogene Ursache dadurch bewiesen ist, durchaus in der Mehrzahl sind. Die jahrelange einseitig in den Vordergrund gestellte Meinung, einer meist amniogenen Entstehung ist heute nur noch in beschränktem Maßstabe haltbar (Hellner).

Unter den Mißbildungen ist die Peromelie, also die Stummelbildung an den Gliedmaßen in ihrer Entstehung ebenfalls in den einzelnen Formen noch nicht klar. Auch hier steht der Möglichkeit der Stummelbildung mechanischer exogener Weise die der Entstehung infolge Keimfehlerstörung entgegen. Zur engeren Betrachtung steht hier folgende Art von Peromelie:

Es handelt sich um mehrere Fälle von ganz kurzen warzen- bis beerenförmigen Fingerstummeln an einer hypoplastischen Hand.

Bei der Aufstellung einer Karte der genauen geographischen Verteilung von etwa 100 Fällen angeborener Mißbildungen der Hände im Lande Hessen auf Grund der Akten der Krüppelfürsorge und eigener Beobachtungen ergab sich die Tatsache, daß mehrere Fälle dieser oben erwähnten Form in Dörfern um die Stadt Kassel herum vorkamen. Es wurden etwa 15 dieser Fälle von Handmißbildungen aufgesucht, die in den Aufzeichnungen fast durchweg als „amniogene Abschnürungen" beschrieben waren. Einzelne dieser Fälle erwiesen sich auch bei näherer Untersuchung sicher als sogenannte „amniogene Spontanamputationen", in 6 weiteren Fällen aber lag die Sache jedoch anders:

Fall 1 (Abb. 1 und 1a):

I. B. in V. $2^1/_2$ Jahre. ♀ Gesundes Kind. Der linke Vorderarm ist normal, die linke Hand ist kleiner als die rechte. Finger 2—4 sind nur als kleine Stümpfchen vorhanden, von denen das des 2. Fingers das größte ist. Finger 2 und 3 sind mit Nagelresten versehen. Der Daumen ist im ganzen etwas kleiner als der der anderen Hand, aber sonst wohlgebildet, der 5. Finger ist stark verkürzt und trägt einen kleinen Nagel.

Röntgenologisch:

Knöcherner Daumen regelrecht angelegt, in toto etwas klein. Sämtliche Metakarpalien sind normal vorhanden. Die Grundglieder der Strahlen 2 und 5 sind teilweise angelegt, am Strahl 2 nur als etwa rechteckiger Würfel, am Strahl 5 ist das Grundglied bis etwa Schaftmitte vorhanden. Die Grundglieder 3 und 4 fehlen. Die Handwurzelknochen sind dem Alter des Kindes entsprechend völlig normal, nur im ganzen etwas klein. Die Knochenstruktur scheint nicht intakt.

Fall 2 (Abb. 2 und 2a):

A. B. M. in W. 13 Jahre. ♀ Kräftiges, gesundes Mädchen. Der linke Vorderarm ist um 2—3 cm kürzer als der rechte, die linke Hand ist stark verkürzt und im ganzen verkleinert, auch hier finden sich 5 kurze, runde Fingerstümpfchen, von denen wieder der Daumenrest einen kleinen Nagel trägt. Das Mädchen hat sich an seine mißgebildete Hand völlig gewöhnt und kann alle Arbeiten damit verrichten.

Röntgenologisch:

Handwurzelskelett normal angelegt. Der Daumen ist nur zweigliedrig angelegt, es läßt sich morphologisch kaum entscheiden, ob die erste Phalanx fehlt oder das Endglied, jedenfalls erinnert das Bild des noch vorhandenen Gliedes mehr an die Endphalanx. Metakarpus 2, 3 und 5 sind einschließlich der Epiphyse vollkommen, es fehlen sämtliche Phalangen, nur am 2. Finger ist ein Rest der Basis der ersten Phalanx vorhanden (proximale Epiphyse). Metakarpus 4 ist ohne Epiphyse angelegt.

Abb. 1

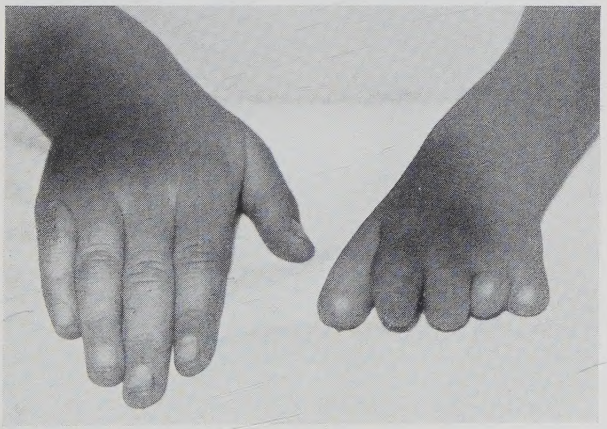

Abb. 2

Abb. 3

Abb. 4

Fall 3 (Abb. 3 und 3a):

M. E. in W. 3½ Jahre. ♀ Gesundes kräftiges Kind. An einem normalen Vorderarm ist die Hand stark verkürzt und verkleinert und, wie in den übrigen Fällen mit 5 beerenartigen, weichen Anhängseln versehen, von denen der Daumenrest einen Nagel trägt, während die übrigen Stümpfchen frei von Nagelresten sind. Das Kind kann diese Fingerreste etwas bewegen und geht sehr geschickt mit der Hand um.

Röntgenologisch:

Von den Metacarpalien sind nur etwa 1—$1^1/_2$ cm lange Stümpfe vorhanden, die sich an ihrem distalen Ende konisch zuspitzen und von denen der Stumpf des Metacarpale 1 der längste ist. Es fehlen sämtliche Phalangen, die Fingerreste haben kein Skelett. Das Handwurzelskelett ist dem Alter entsprechend normal angelegt, nur im ganzen etwas klein.

Abb. 5

Abb. 6

Fall 4 (Abb. 4 und 4a):

M. K. in N. $6^1/_2$ Jahre. ♀ Gesund und kräftig, geistig gut entwickelt. Die linke Hand zeigt folgende Verbildung: Normaler Vorderarm mit hypoplastischer Hand, an der 5 Fingerstümpfchen sitzen, von denen der Daumen und Kleinfinger größer als die anderen sind. Der Daumen ist relativ gut beweglich und mit einem Nagel versehen, Finger 2—4 sind nur als kleine aktiv unbewegliche, knospenförmige Wärzchen vorhanden, die aber alle mit Nagel

Abb. 1a

Abb. 2a

Abb. 3a

Abb. 4a

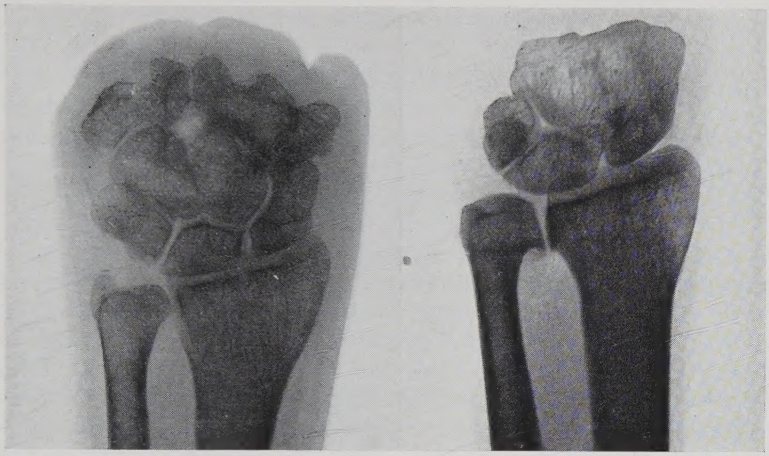

Abb. 5a

Abb. 6a

versehen sind. Der Rest des 5. Fingers ist wieder etwas beweglich und gleichfalls mit Nagel versehen. Das Kind versteht es, äußerst geschickt mit dieser Hand umzugehen.

Röntgenologisch:

Normal angelegtes Handwurzelskelett. Von Metacarpus 1 ist nur die Epiphyse und ein Stumpfrest vorhanden. Von den Metacarpalien 2—4 sind nur kleine Stümpfe angelegt. Der Stumpf des Metacarpale 5 ist erheblich größer und läuft am Ende konisch zu.

Fall 5 (Abb. 5 und 5a):

A. E. Gr. in S. 60 Jahre. ♀ Körperlich und geistig gesund und leistungsfähig. Der linke Vorderarm ist etwa 3—4 cm gegen den rechten verkürzt, die ganze Hand ist stark verkleinert, an ihr befinden sich 5 winzige, warzenähnliche Fingerrestchen, von denen Daumen und Kleinfinger stärker sind als die Finger 2—4. Auf dem Daumenstümpfchen befindet sich ein kleiner Nagelrest, auch auf dem 5. Finger soll sich eine zeitlang solch ein Rest befunden haben. Die Frau ist Mutter von 9 Kindern, hat einen landwirtschaftlichen Haushalt zu führen und hat stets ihre Pflichten voll und ganz erfüllt. Die Geschicklichkeit, mit der mißgebildeten Hand umzugehen, ist soweit ausgeprägt, daß die Frau selbst Nadelarbeiten ohne Schwierigkeiten macht.

Röntgenologisch:

Übergriff der Mißbildung auch auf das Handwurzelskelett. Isoliert ist nur das Os lunatum und triquetrum. Die übrigen Handwurzelknochen sind zwar mit Ausnahme der beiden Ossa multangula noch einzeln gut erkennbar, aber miteinander und mit den Resten der Metacarpalien verbacken. Die Stümpfe der Metacarpalien 1—3 und 4—5 sind wieder je miteinander verbacken.

Fall 6 (Abb. 6 und 6a):

M. B. in A. 59 Jahre. ♀ Der linke Vorderarm ist etwa 2—3 cm kürzer als der rechte, die linke Hand ist stark verkürzt und verkleinert. Auch hier trägt

diese Hand 5 weiche, fast gleich große, winzige warzenähnliche Fortsätze, von denen das Daumenstümpfchen einen Nagelrest trägt. Die Frau hat 6 Kinder und 4 Enkelkinder und ist in ihrem Leben bisher stets voll leistungs- und arbeitsfähig gewesen und hat die mißgebildete Hand nie ernsthaft als Hindernis empfunden.

Röntgenologisch:

Weiterer Übergriff auf die Handwurzelknochen. Es sind isoliert angelegt lediglich das Os lunatum, Os pisiforme und Os triquetrum. Knöcherne Verschmelzung der übrigen Handwurzelknochen, wobei das Os naviculare noch zum Teil durch eine Art Schnürfurche erkennbar ist.

Es handelt sich also hier in allen Fällen um kleine hypoplastische Hände, um Handstummel mit kleinen weichen Fortsätzen an Stelle der Finger. Daumen und Kleinfinger sind meist stärker ausgeprägt, immer findet sich ein Nagel oder Nagelrest auf dem Daumen, meist auch auf den übrigen Fingern, wobei der Nagelrest auf dem Kleinfinger wieder am stärksten ausgeprägt ist. Die Fortsätze sind mit Ausnahme des Daumens in 2 Fällen weich, gut gepolstert und passiv beweglich, in einigen Fällen auch etwas aktiv. Der Daumen hat in diesen 2 Fällen eine gute aktive Beweglichkeit. Der Vorderarm ist in 3 Fällen normal lang, in den übrigen Fällen um etwa 3 cm verkürzt und etwas dünner.

Bei der Betrachtung der Entwicklungsmöglichkeit dieser und ähnlicher Mißbildungen steht, wie bereits erwähnt, die Möglichkeit der Entstehung auf rein mechanische, exogene Weise der der endogenen Entstehung durch Keimstörung gegenüber.

Man findet im Schrifttum immer wieder für derartige Gliedmaßenverbildungen die Bezeichnung „intrauterine Spontanamputationen" oder „amniotische Abschnürungen". Pathologische Falten und Stränge des Amnions, sogenannte Simonart'sche Bänder führen zu intrauteriner Abschnürung einzelner Gliedmaßen oder auch ganzer Extremitäten. Hellner, Debrunner und Micholas haben durch eingehende Tierversuche gezeigt, wie solche Abschnürungen zustande kommen. Diese Untersuchungen der experimentellen Zoologie haben ergeben, daß diese Mißbildungen entweder nur aus exogenen Faktoren oder nur aus gestörten Erbfaktoren oder aus dem Zusammenwirken beider entstehen können.

Da man beim Säugetierembryo keine amniogenen Stränge selbst erzeugen kann, war man auf Versuche mit Seidenfäden angewiesen. Intrauterin wurden bei Mäuseembryonen Glieder umschnürt, ganz analog der pathologischen Eihautabschnürung und das Austragen abgewartet. Es ergab sich dann stets die Tatsache, daß nicht nur eine feste Abschnürung rein mechanisch fähig war, den von der Schnürstelle distalen Gliedabschnitt zu amputieren, sondern, daß auch eine mechanische Zirkulationsstörung durch diese Fäden, vor allem die arterielle Zufuhr, vielleicht aber auch schon die venöse Stauung genügt, um den distalen Abschnitt zur langsamen Nekrose und Ab-

stoßung zu bringen. Diese langsame Nekrose infolge Abdrosselung der ernährenden Gefäße ist wohl gegenüber der schnellen „Amputation" das Häufigere.

Man muß annehmen, daß diese Vorgänge sich intrauterin genau so abspielen wie während des späteren extrauterinen Lebens, nur mit dem Unterschied, daß sauerstoffhungriges, embryonales Gewebe viel leichter in seiner Ernährung zu schädigen ist, als normales Gewebe. Die Reizbereitschaft embryonalen Gewebes ist um so größer, je früher die schädigende Wirkung einsetzt (Debrunner).

Es handelte sich bei allen Versuchen um Endgliedverluste, also Verlust des peripher von der Abschnürungsstelle gelegenen Gliedmaßenteils, während die anderen Gewebsteile intakt waren.

Diese abgeschnürten Teile hat man beim Tier und beim Menschen bei der Geburt in einigen Fällen im Fruchtwasser oder in der Vagina aufgefunden (Chaussier, Watkinson, Fritsch, Joachimstal). Auch sind die einzelnen Stadien der Abschnürung genau verfolgt worden: Mumifikation, Demarkation des nekrotischen Teils, schließlich Autolyse und Resorption im Fruchtwasser. Und auf dieser Resorption beruht wohl auch die Feststellung, daß man nur sehr selten diese abgeschnürten Teile findet. Oft fand man typische Einschnürungsfurchen oder entdeckte die pathologischen Amnionstränge. Andererseits muß nun aber nicht das Auffinden von amniotischen Strängen auch die amniogene Entstehung der Mißbildung beweisen, denn es ist ja denkbar, daß schwere Entwicklungsstörungen des Embryos erst sekundär Veränderungen der Schafhaut bedingen.

Über die Zeit der Abschnürung sind die Ansichten sehr verschieden. Amputiert kann ja nur das werden, was bereits entwickelt ist, also muß z. B. ein Finger zur Zeit der Abschnürung bereits ausgebildet gewesen sein. Daß diese Abschnürung aber auch unter Umständen noch sehr spät erfolgen kann, zeigt eine Eigenbeobachtung an einem Neugeborenen: Der 4. Finger der linken Hand zeigte einen typischen Amputationsstumpf an der Phalanx 2. Direkt daneben in derselben Höhe zeigte der 3. Finger eine tiefe Schnürfurche. Der distal dieser Schnürfurche gelegene Fingerabschnitt war kolbig aufgetrieben und bläulich verfärbt. Durch mehrere Incisionen konnte dieses Fingerende erhalten bleiben.

Es erscheint hier die Annahme berechtigt, daß, wenn vielleicht dieses Kind noch etwa 14 Tage länger in utero verblieben wäre, daß dann dieser Gliedmaßenabschnitt ebenfalls noch der Nekrose anheimgefallen wäre. Leider konnte hier nicht mehr nach etwa vorhandenen Amnionsträngen gesucht werden. Der Fall zeigt aber, daß solche Amputationen sich noch in den letzten Schwangerschaftsmonaten ereignen können, wenn auch natürlich im allgemeinen der Zeitpunkt hierfür erheblich früher angesetzt werden muß. Es ist wohl so, daß

die gleichen Mißbildungen zu ganz verschiedener fötaler Zeit entstehen können. Valentin warnt hier vor Aufstellung eines Schemas, wie es M. Jansen wiedergegeben hat.

Die Formen dieser Spontanamputationen sind in ihren einwandfreien Fällen sehr charakteristisch. Meist weisen typische Form des Stumpfes, eine Schnürfurche oder die anamnestische Angabe, daß bei der Geburt Amnionstränge gefunden seien, auf den richtigen Weg. Einige Autoren schildern eine Reihe derartiger Mißbildungen, bei denen stets ringförmige Schnürfurchen gefunden wurden.

Selbstverständlich finden sich derartige Mißbildungen immer nur einseitig, denn es müßte ja ein eigenartiger Zufall sein, wenn auf mechanische Art z. B. am linken und rechten Arm ganz gleiche Enddefekte sich zeigen sollten. Man kann sagen, daß bei einer Mißbildung die amniogene Ursache zweifelhaft ist, wenn die Verbildung symmetrisch ausgebildet ist.

Ähnlich ist es mit der Vererbung dieser Mißbildungen: Man kann behaupten, daß, wenn ein gehäuftes Auftreten derselben Verbildung in einer Familie beobachtet ist, daß dann nur eine endogene Ursache in Frage kommt und die mechanische Entstehung abzulehnen ist. Denkbar wäre es ja, daß die Veranlagung, derartige Amnionstränge zu bilden, vererblich sein könnte. Das Vererbungsmoment der Entstehung der amniogenen Mißbildungen hätte man sich nach Osten-Sacken nicht als Möglichkeit einer Übertragung der morphologischen Extremitätenanomalie, sondern als Vererbung der unnormalen Entwicklung des Amnions zu denken.

Dann müßten aber in einer Familie derartige Abschnürungsdefekte regellos an den verschiedensten Extremitäten sich zeigen, ganz abgesehen von den übrigen Mißbildungen, die durch ein pathologisches Amnion hervorgerufen werden können. Das hat man aber nie beobachtet. Selbst bei der „berühmten" brasilianischen Familie, die in der gesamten Weltliteratur stets als einzige Ausnahme dieser Tatsache zitiert wurde, hat sich inzwischen herausgestellt, daß es sich um eine familiäre Ektromelie handelt und nicht, wie Seitz behauptet hatte, um das familiäre vererbliche Auftreten von amniogenen Spontanamputationen.

Ganz kurz sei noch darauf hingewiesen, daß als Ursache für exogene Mißbildungen, auch für solche, wie sie hier zur Abhandlung stehen, noch mehrere andere Faktoren verantwortlich gemacht worden sind. Zug der Nabelschnur (Schmidt, Thieß, Eweler), Fruchtwassermangel (Kiptenko), Krankheiten der Uterus-Mucosa, die intrauterine Drucktheorie Jansens, ferner enges Becken, Tumoren, mißgebildeter Uterus (Winkel, Veit, Ahlfeld, Klaußner). Sicher ist für ein oder den anderen Fall auch einmal die Abschnürung eines Gliedes durch die Nabelschnur möglich, ihre Bedeutung aber

sicher gering. Die Amnion-Drucktheorie Jansens ist von Valentin Punkt für Punkt widerlegt worden. Auch Gg. B. Gruber hat die Jansen'sche Lehre ganz und gar als unzutreffend dargetan. Sie ist auch rein physikalisch schon vollkommen undenkbar und zu verwerfen. Kiptenko beschrieb 4 dieser Mißbildungen, bei denen ein starker Fruchtwassermangel die Ursache sein soll. Es ist überhaupt selten, daß bei starker Oligohydramnie das Kind ausgetragen wird, dann sind die Kinder zwar in ihrer Entwicklung hinter normalen zurück (schlechtes Fettpolster, runzlige Haut, evtl. auch kongenitale Scoliose), aber derartige Mißbildungen sind auf diese Weise nicht erklärbar und wurden auch sonst kaum beobachtet.

Daraus ergibt sich, daß die Amnionanomalie, derartige Bänder und Stränge zu bilden, für den Großteil aller exogenen, intrauterinen Defekte verantwortlich zu machen ist und die übrigen Möglichkeiten nur eine ganz untergeordnete Rolle spielen. Nicht ganz von der Hand zu weisen ist ferner die Möglichkeit, daß lokale Störungen im embryonalen Kreislauf im Sinne vasculärer oder neurovasculärer Störungen auch ohne äußeren Druck derartige Mißbildungen bewirken können.

Die Hauptfrage ist nun die, ob exogene Ursachen für derartige kongenitale Defekte in so weitgehendem Maße überhaupt herangezogen werden dürfen, wie es eine Zeitlang geschah. Wie bereits erwähnt, machte man das Amnion fast ausschließlich für alle und jede Mißbildung verantwortlich; das amniotische Moment wurde stark überbewertet. Wir müssen für ein Großteil fraglicher Mißbildungen andere Entstehungsursachen suchen. Schwalbe stellte die Forderung auf, daß zum Beweise der amniogenen Entstehung derartiger Mißbildungen neben den oben erwähnten Fäden die Entstehung mechanisch erklärbar sein muß. Hierauf fußend beobachtete Kiewe 17 Fälle von queren Gliedmaßendefekten und konnte in keinem einzigen Falle Anhaltspunkte für amniotische Einwirkungen nachweisen. Kiewe machte auch den Vorschlag, den Ausdruck „foetale Amputation" und ähnliche überhaupt fallen zu lassen und dafür etwa zu setzen „angeborener querer Glieddefekt".

Betrachtet man nun die oben geschilderten 6 Fälle unter diesen Erwägungen, so muß man die amniogene Entstehung dieser Art von Mißbildungen zunächst stark in Frage stellen.

Die Erfüllung der Forderung Schwalbes nach dem Auffinden von Amnionstrangresten ist wohl nur in den seltensten Fällen möglich. Anamnestisch war in keinem Falle etwas derartiges festzustellen. Die Mütter wußten in keinem Falle diesbezügliche Angaben zu machen, selbst wenn es sich, wie in anderen beobachteten Fällen, einwandfrei um amniogene Abschnürungen handeln mußte. Die Mütter haben ja wohl auch nie die Placenta gesehen und die Hebamme hat nicht danach gesucht oder nicht darauf geachtet. Hier ist es wohl

auch nur bei Geburten in der Klinik möglich bei derartigen Mißbildungen Neugeborener sofort die Eihäute nach derartigen Strangresten zu durchsuchen, oder noch besser Strangrest am Ort der Mißbildung selbst zu suchen. Die Hebammen draußen müßten veranlaßt werden, neben der pflichtgemäßen Meldung der Mißbildung auch stets diese Untersuchung anzustellen.

Das Glück, abgeschnürte Gliedteile noch aufzufinden, ist erfahrungsgemäß äußerst selten, da sie meist längst resorbiert sind.

Auch bei der zweiten Forderung Schwalbes, der mechanischen Erklärbarkeit, kommt man im Hinblick auf meine Beobachtungen zu keinem Ergebnis. Einmal könnte die Wirkungsstelle eines amniotischen Stranges an den Fingern selbst gelegen haben. Dann wäre es zunächst rein mechanisch nicht verständlich, wie eine Abschnürung bogenförmig zustande kommen sollte. Ein Zug kann doch stets nur gradlinig wirken und die Enden der Fingerstümpfe müssen dann annähernd in einer Ebene liegen. Das ist aber tatsächlich nur in einem Fall so (Nr. 2), während man das andererseits bei typischen Abschnürungen sehr oft sieht.

Dann sind aber Abschnürungen an den Fingern selbst überhaupt abzulehnen, denn oberhalb dieser angenommenen Schnürstelle finden wir ja noch die z. T. stark verkleinerte Hand und in 3 Fällen auch noch die Verkürzung des Vorderarms. Es ist ja wohl undenkbar, daß der zentral von der mutmaßlichen Abschnürungsstelle liegende Gliedmaßenteil in seiner Entwicklung geschädigt sein soll. Wir müssen den Angriffspunkt des Stranges also in 3 Fällen mindestens in die Gegend des Handgelenks, in den übrigen 3 Fällen noch höher, an den Vorderarm legen. Man könnte dann hier nicht von „Amputation" sprechen, sondern höchstens von Drosselung. Nehmen wir einmal an, es hätte am Vorderarm kurz unter dem Ellenbogen solch ein Strang angegriffen. Es ist weder zu einer spontanen Absetzung noch zu langsamer Nekrose des gesamten distal von der Abschnürungsstelle liegenden Gliedmaßenabschnittes gekommen, sondern nur zu Ernährungsstörungen, die zu einer Hypoplasie von Unterarm, Hand und Fingern geführt hat. „Diese Stränge an den Weichteilen foetaler Gliedmaßen halten, da sie aus straffem Gewebe sind, mit der Entwicklung des befallenen Gliedes nicht Schritt und bewirken als beengende Fessel Unterentwicklung distal von der Schnürkerbe" (Gg. B. Gruber).

Dann müßte man aber verlangen, daß eine Schnürfurche zu finden ist, und das war in keinem der 6 Fälle festzustellen. Es wäre ja möglich, daß sich solche Furche dann im späteren Leben ausgleicht und dann nicht mehr zu finden ist, aber wenigstens bei den Kleinkindern müßte eine Furche, deren Folgen eine derartige Verbildung hervorgerufen hat, zu sehen sein. Die Haut von Oberarm, Vorderarm

und Handstummel war in allen sechs Fällen glatt und auch nicht die geringste Andeutung einer Schnürfurche zu finden.

In der Literatur sind eine Reihe von Mißbildungen beschrieben und auch abgebildet worden, bei denen solche Schnürfurchen gefunden wurden.

In keinem der zur Erörterung stehenden sechs Fälle ist ein Anhaltspunkt für die amniogene Entstehung dieser Mißbildung nachweisbar.

Für die eigenartige Tatsache, daß es sich in allen diesen 6 Fällen um weibliche Personen handelt und hier wieder jedesmal die linke Hand von der Verbildung betroffen ist, ließ sich keine Erklärung finden.

Man ist also nicht berechtigt, für diese 6 ganz ähnlichen Verbildungen die amniogene Entstehung verantwortlich zu machen, sondern muß die Mißbildung auf andere Gründe zurückführen. Da wir auch von den anderen möglichen Faktoren exogener Art absehen müssen, da sie bei dieser Mißbildung nicht in Frage kommen, wie Fruchtwassermangel, Drucktheorie usw., müssen wir annehmen, daß eine keimbedingte, endogene Ursache zu Grunde liegt. Es ist hier nichts abgeschnürt worden, was bereits vorhanden war, es ist auch nichts durch äußere Ursachen in seiner Entwicklung gehemmt worden.

Valentin hat eine ganze Reihe von Finger- und Handdefekten beschrieben und zwar von den glatten kongenitalen Amputationsstümpfen ohne jede Narbenbildung über die Andeutung von Fingerknospen bis zur Ausbildung von 5 rudimentären Fingern, die beweglich sind, und kommt zu dem Ergebnis, daß diese Mißbildungen nicht alle durch das Amnion verursacht sein können. Und das Auftreten von rudimentären Fingern am Vorderarmstumpf oder sogar an der Schulter läßt sich nicht amniogen erklären.

Wenn die Finger völlig normalen gleichen und nur verkürzt sind, und zwar in den Phalangen, besonders der Mittelphalange verkürzt sind, dann haben wir ja keinen Enddefekt und kommen in das Gebiet der seit langem bekannten Brachyphalangie bzw. Brachymesophalangie, deren endogene Entstehung man kennt, die in ihrem Erbgang — einfach dominant — das klassische Beispiel der Gültigkeit der Mendelschen Vererbungsgesetze für den Menschen zeigte (Farabee 1905).

In unseren Fällen sind die Fingerstümpfchen nicht alle gleich groß, in allen Fällen mit Ausnahme für die Daumen in zwei Fällen aber ist die Bezeichnung warzen- bis beerengroß angebracht.

Kiewe spricht bei diesen Mißbildungen von „sogenannten Spontanamputationen", bei denen unter Umständen am distalen Ende kleine warzenförmige Erhabenheiten vorkommen, die Fingern bzw. Zehen entsprechen. Er ist der Ansicht, daß es sich hier um das Ver-

harren des distalen Gliedmaßenabschnittes auf früherer Entwicklungsstufe handelt, wobei die Extremitätenteile ihren Ausdruck in Form von rudimentären, warzenartigen Gebilden am Gliedende finden.

Kirstein ist der Ansicht, daß diese Stümpfe mit den kleinen Fortsätzen durch ihre äußere Form zeigen, daß exogene Faktoren auszuschließen sind, also nur innere in Frage kommen.

Auch Gg. B. Gruber bespricht einen Fall von Pfotenhauer, der diese Mißbildung unter die „angeborenen Amputationen" eingereiht hat: Es handelt sich um einen angeborenen Armstumpf mit 5 kleinen Hautanhängen in der Anordnung von Fingern. Gg. B. Gruber ist der Ansicht, daß solche Gliedmaßenstummel bekannt seien, und, daß wir kein Recht haben von „angeborenen Amputationen" zu sprechen. Es handelt sich hier um eine Hypoplasie, um das Ergebnis eines Zurückbleibens oder Stillstandes der peripheren Gliedmaßenentwicklung, also um einen Mangel, nicht um einen erworbenen Defekt.

Zur Einteilung der angeborenen Peromelie gibt Gg. B. Gruber und mit ihm Kirstein vier Möglichkeiten:

1. Quere Stummelbildung durch fetale Absetzung infolge rasch durchgreifender amniotischer Abschnürung.
2. Mehr oder weniger quere Stummelbildung nach distaler Dystrophie und Verödung infolge subakuter örtlicher Ernährungsstörung, auch durch amniogene Einengung.
3. Quere Stummelbildung bei Aplasie oder äußerster Hypoplasie distaler Gliedmaßenteile aus undurchsichtigen endogenen Gründen, vermutlich erbbedingt.
4. Keilförmig, mehr oder weniger spitz zulaufende Stummelbildung, als Ausdruck weitgehender Strahlbeeinträchtigung im Sinne erblich erwiesener Möglichkeit des Vorkommens sogenannter „Enddefekte".

Die 4 Möglichkeiten erschöpfen zweifellos alles, was man heute über derartige Mißbildungen weiß. Die 6 angeführten Fälle gehören wohl, wie bereits erwähnt, in die Gruppe 3. Man sieht aber, daß doch noch beträchtliche Lücken bestehen; einmal sind die Gründe dieser Hypoplasie zwar als endogen erkannt, aber undurchsichtig, und zum anderen ist die Vererbungsfrage ungeklärt.

Sicher lassen sich Gliedmaßenmißbildungen nun auch nicht allgemein in ein Schema hineinpressen; jedenfalls läßt sich das nicht bis in die letzte Konsequenz durchführen.

Peromelien z. B. können sippenmäßig vorkommen, wie bei Tieren einwandfrei beobachtet wurde (Schwalbe). Genau dasselbe Mißbildungsbild kann aber auch bestimmt als amniotisch-mechanisch be-

dingte Erscheinung dem Zugriff der Erklärung als Erbfehler größte Schwierigkeiten machen (Gg. B. Gruber).

Man darf sich auch keinesfalls auf das anatomische Bild ausschließlich verlassen, sondern der entwicklungspathologische Charakter muß in weitestem Maße zur Erklärung herangezogen werden. Die Mißbildungen der Hand wie die Mißbildung überhaupt, stellen nicht so sehr ein anatomisches wie vielmehr ein biologisches Problem dar (Müller). Die ihrem morphologischem Bild nach scheinbar in einen Rahmen gehörigen Mißbildungen (Brachydaktylie, Syndaktylie) werden entwicklungsgeschichtlich auf die verschiedensten Faktoren zurückgeführt.

Viele sicher endogene Rückbildungs- oder Überschußformen ähneln oft sehr dem Bilde amniogener Mißbildungen, und so ist es wohl auch zu erklären, daß gerade in den zur Frage stehenden 6 Fällen in den Aufzeichnungen die Erklärung „Amniogene Abschnürung" lautete. Die Morphologie einer Mißbildung allein erlaubt noch keineswegs den sicheren Rückschluß auf exogene oder keimbedingte Natur.

Nach Müller handelt es sich um Plus- oder Minusvarianten, um oszillatorische Schwankungen um einen Nullpunkt, als den man die normal entwickelte Hand ansieht. Auf der einen Seite Schwankung um die normale Strahlenzahl (Polydaktylie — Oligodaktylie) und auf der anderen Seite um die normale Strahlenlänge (3-gliedriger Daumen, Arachnodaktylie — Brachydaktylie). Die Schwankungen um die Strahlenlänge nach der negativen Seite hin, die ja bei Untersuchung der 6 Fälle besonders interessieren, wären dann aufzufassen als extremste Formen einer solchen Schwankung, wenn wir etwa die Brachymesophalangie als leichtere Form ansehen. Zwischen beiden gibt es fließende Übergänge, der Rückbildungsvorgang nimmt also seinen Anfang bei den Formen der bekannten Brachymesophalangie über die immer mehr zunehmende Kürze der übrigen Phalangen bis zu den Formen der excessiven Hypoplasie mit Übergriff auf das Handwurzelskelett, wie wir in unseren 6 Fällen sehen, die wir dann etwa als die letzten sechs Stufen dieses progredienten Prozesses ansehen können. Dieser Vorgang geht ganz gesetzmäßig vor sich: Immer sind, wenn der Prozeß von der Brachymesophalangie aus weiterschreitet, die mittleren drei Finger am stärksten betroffen während die beiden Randstrahlen noch am besten erhalten sind. Es zeigen sich so Mißbildungsformen (Abb. 2), deren Morphologie zunächst auf eine amniogene Entstehung schließen lassen, deren wirkliche Natur aber endogen ist.

Die Erklärung dieses progredienten Rückbildungsvorganges läßt sich folgendermaßen geben: Einzelne Strahlensegmente und zwar die mittleren werden bereits vor ihrer Differenzierung mangelhaft oder überhaupt nicht angelegt (Brachymesophalangie). Dann werden auch

die übrigen Segmente von diesem Rückbildungsvorgang ergriffen und zwar stets so, daß zunächst die mittleren drei Strahlen, dann erst die beiden Randstrahlen und zwar von den Endphalangen zu den Handwurzelknochen betroffen werden. Es handelt sich hier stets um Rückbildung der knöchernen Anteile der Finger, dem erst dann sekundär die mangelhafte Weichteilausbildung folgt, so daß die kleinen Fingerstümpfchen entstehen. Eine Gesetzmäßigkeit der Rückbildung an den Strahlen 2–4 ließ sich bei meinen Beobachtungen nicht feststellen, der 4. Strahl scheint von den Fingern 2–4 wieder am stärksten betroffen zu sein.

Die Tatsache, daß an fast allen Fingerresten Nägel zu finden sind, wenigstens stets an den geringer betroffenen Randstrahlen dürfte auch ein Beweis dafür sein, daß es sich primär um eine mangelhafte oder fehlende Anlage der einzelnen Teile des Fingerskelettes handelt. Die davon unabhängige Weichteilplatte war normal angelegt, infolge des fehlenden Knochengerüstes konnten sich aber die Weichteile sekundär auch nur rudimentär entwickeln, so daß die kleinen, oft mit Nagel versehenen Fingerstümpfchen entstanden. Müller nennt derartige Mißbildungen „primäre skelettogene Ektrodaktylien" und stellt sie damit klar in Gegensatz zu den anderen Ektrodaktylieformen, die auf einen primären Defekt der ursprünglichen primitiven Handanlage überhaupt beruhen und bei denen die Knochendefekte erst sekundärer Natur sind (z. B. „Spalthand").

In der letzten Zeit ist immer mehr die Forderung erhoben worden, die Erblichkeitslehre mehr in den Dienst der Erforschung der Mißbildungen zu stellen und besonders derartiger Stummelbildungen, die man insgemein bisher angeborene Amputation benannte. Gewiß, wenn wir eine solche Mißbildung durch die klinische Untersuchung einwandfrei als amniogen erkannt haben (Schnürfurchen, mechanische Erklärbarkeit), dann erübrigt sich das Forschen nach Vererblichkeit, denn man weiß, daß die Mißbildung sich dann nicht vererbt.

Ganz anders ist es aber bei den Mißbildungen oder Defekten, bei denen die exogene Entstehung abzulehnen oder zum mindesten stark in Frage zu stellen ist, und die Zahl dieser Mißbildungen wird immer größer, seit man sich von der Überbewertung der exogenen Entstehung frei macht. Valentin forderte schon vor einiger Zeit, daß die Erblichkeitslehre bei Aufstellung einer Theorie der Genese der Mißbildungen in viel intensiverer Weise herangezogen werden müsse.

Wir befinden uns bei der menschlichen Erblichkeitslehre insofern im Nachteil, als wir bei der verhältnismäßig geringen Zahl von Nachkommen eines Elternpaares „den Mangel der Kenntnis hereditär stigmatisierter Eigenschaften nicht zur Befruchtung gelangter Keimzellen, kurz der ungeborenen Kinder besonders stark empfinden" (Scherb). Auch Gg. B. Gruber ist der Ansicht, daß man all diesen Stummel-

bildungen vom Gesichtspunkt der Keimstörung nachgehen und suchen soll, ob ihr Auftreten nicht einer ungünstigen Erblast zu danken sei.

Bei den hier zur Erörterung stehenden 6 Fällen von Peromelie handelt es sich nicht, wie erwähnt, um Fälle einer Klinik sondern die Träger dieser Mißbildungen wurden in kleinen Dörfern aufgesucht. Die Möglichkeit der Erforschung einer Mißbildung ist zweifellos einfacher, wenn man sie z. B. als Nebenbefund bei einer anderen Erkrankung in der Klinik feststellt. Es lassen sich mit Spezialapparaten Aufnahmen machen und Röntgenbilder anfertigen, und darauf muß man meist draußen verzichten, und es ist schwer, die Leute, meist Bauern, zu veranlassen, deshalb in die Klinik zu kommen. Sie empfinden ihre „kleine Hand" nicht als etwas so wichtiges, daß man deshalb Röntgenbilder anfertigen und Ahnentafeln aufstellen müßte. Zunächst ist die genaue Aufstellung der noch lebenden Generation von großer Wichtigkeit, wenn möglich auch die Untersuchung, soweit sie für unsere Zwecke von Interesse ist. Hier allerdings kann man sich oft auch tatsächlich auf die Aussagen der Leute über ihre Verwandtschaft, soweit sie noch lebt, verlassen. Einmal haben sie kein Interesse daran, ähnliche Mißbildungen in ihrer Familie zu verheimlichen, andererseits ist ihre Kenntnis vom etwaigen Vorhandensein bei anderen Familien, unter Umständen auch im Nachbardorf, erfahrungsgemäß sehr groß. Unaufgefordert berichten sie bereits, daß im selben oder im Nachbardorf eine ähnliche Mißbildung zu finden sei.

Es wurde auch versucht die Frage der Möglichkeit der recessiven Vererbung zu klären, denn eine Dominanz stand außer Frage, weil in keinem der Fälle bei genauester Nachforschung in der lebenden Generation eine gleiche oder ähnliche Mißbildung gefunden werden konnte. Die zu Untersuchenden oder ihre Angehörigen konnten meist Angaben darüber, ob z. B. ihre Großeltern oder Urgroßeltern vor der Heirat schon Verwandte gewesen sind, nicht machen.

Die einzige Möglichkeit hier weiterzukommen sind die Kirchenbücher. Leider findet man nur selten unter den Eintragungen der Kirchenbücher die Bemerkung, daß ein Vorfahr eine körperliche Mißbildung gehabt hat, vor allem nicht so relativ geringfügiger Natur, wie in unseren Fällen. Man muß sich damit begnügen durch Aufstellung einer Ahnentafel festzustellen, ob in der Ascendenz eine Verwandtenheirat stattgefunden hat und zu versuchen, so die Frage der Recessivität zu klären. Man muß sich natürlich darüber im Klaren sein, daß, selbst wenn man zum Beispiel findet, daß die beiderseitigen Urgroßväter nahe Verwandte waren, daß damit natürlich noch lange nicht die recessive Vererbung nachgewiesen ist. Es kann sich zwar um eine phänotypische Manifestierung handeln, wenn wir annehmen, daß beide Eltern Heterozygoten dieses kranken Gens sind, aber der exakte Beweis einer Vererbung ist dadurch keineswegs erbracht.

Man ist also bei fraglicher recessiver Vererbung doch eben nur auf Vermutungen angewiesen, wenn man in der noch lebenden Generation keine gleiche Mißbildung findet. Und man weiß, wie lange es dauern kann, bis Idiokinesen beim Menschen sich phänotypisch zu erkennen geben (v. Verschuer).

Die Kleinarbeit, die in dieser Hinsicht jetzt geleistet werden muß, wird dann vielleicht später einmal in Jahrzehnten seine Früchte tragen.

Bei der Aufstellung der Ahnentafeln stößt man mitunter auf Schwierigkeiten. Die Kirchenbücher sind heute mehr denn je wertvolle Dokumente, die die dafür Verantwortlichen natürlich nicht gern aus der Hand geben. Andererseits sind die Pfarrer gerade heute stark belastet, so daß man sie mit derartigen eingehenden Arbeiten nicht gern behelligen möchte.

Die Möglichkeit, gerade auf kleinen abgelegenen Dörfern bei der Nachforschung nach recessiven Erbanlagen zu positiven Ergebnissen zu kommen, ist sehr groß, da die Familien oft jahrhundertelang in demselben Dorfe ansässig waren, fast nie aus ihrem Heimatort herausgekommen sind und auch meist innerhalb ihres Ortes geheiratet haben. So findet man oft, wenn man die Ahnentafeln einzelner Familien aufstellt, daß dann fast das halbe Dorf miteinander verwandt ist. So gibt es Dörfer, in denen jahrhundertelang durch intensive Inzucht krankhafte Erbanlagen geradezu weitergezüchtet worden sind, so daß die geistig und körperlich Zurückgebliebenen einen erschreckend großen Anteil an der Gesamteinwohnerschaft bilden.

Um so erstaunlicher ist es, daß bei den Nachforschungen über die Ascendenz der Träger dieser Mißbildung nicht das geringste in dieser Hinsicht zu finden war. So ergab z. B. die Aufstellung des genauen Stammbaumes über 6 Generationen der Frau A. E. Gr. (Fall 5) keine Verwandtenheirat in der Ascendenz, obwohl durchweg alle Vorfahren soweit sie nach alten Kirchenbüchern überhaupt festzustellen waren, in demselben Dorfe geboren und getauft waren, geheiratet hatten und gestorben waren. Und ganz ähnlich war es auch in den übrigen Fällen, wenn auch hier die Vorfahren nicht alle nur in demselben Dorfe gelebt hatten, aber meist gingen auch hier die Beziehungen nicht über die Dörfer in der Umgebung hinaus. Bei Fall 4 z. B. ließ sich bei der Aufstellung von 5 bzw. 6 Generationen keine Ehe zwischen Verwandten feststellen, soweit es sich darum handelt, nachzuweisen, daß Vater und Mutter irgendwie verwandt gewesen waren. Und genau so verhielt es sich in den anderen Fällen: Es gelang nirgends nachzuweisen, daß irgendwelche Verwandtenheiraten in der Ascendenz des Probanden stattgefunden hatten, die zu der Annahme berechtigt hätten, daß es sich hier um eine phänotypische Manifestierung einer recessiven Erbanlage als eine Homocygotenbildung handelt.

Zusammenfassung.

Die amniogene Entstehung dieser Mißbildung ist abzulehnen, da die Beweise hierfür nicht zu erbringen waren. Es handelt sich um eine rudimentäre Entwicklung des distalen Gliedmaßenabschnittes im Sinne der extremen Form einer Minusvariante in Bezug auf die Strahlenlänge, um ein Verharren auf früher Entwicklungsstufe, wofür wir das Auftreten einer Störung aus unbekannten Gründen endogener Art verantwortlich machen müssen. Es handelt sich in allen 6 Fällen um Einzelfälle. Es ließ sich in keinem der Fälle weder eine dominante noch eine recessive Vererbung dieser Verbildung nachweisen, so daß man mit großer Wahrscheinlichkeit sagen kann, daß gerade diese schwersten Formen der Strahlenverkürzung auf knöcherner Grundlage im Gegensatz zur Brachymesophalangie und zu den primären Defekten der primitiven Weichteilplatte trotz endogener Entstehung sich nicht vererben, die Vererbung zum mindesten nicht nachgewiesen werden konnte.

Schrifttum.

B. Aschner-Engelmann: Konstitutionspathologie in der Orthopädie. Verl. Springer, Berlin-Wien 1928.

Bauer-Fischer-Lenz: Menschliche Erblichkeitslehre. J. F. Lehmann, München 1923.

Brandenburg: Mißbildung und Heridität. Z. f. orthop. Chir. Bd. XXI, S. 54.

Debrunner: Konstitution und Vererbung in der Orthopädie. Z. f. orthop. Chir. Bd. 45, S. 293.

Debrunner: Einige Ergebnisse aus experimentellen Untersuchungen über Mißbildungsentstehungen. Verhdl. dtsch. orthop. Ges. 1929 S. 370.

Gg. B. Gruber: Angeborene Amputation, amniotische Abschnürung, hypoplastische Gliedmaßen-Stummel, Peromelie. M. M. W. 1936. H. 7.

Gg. B. Gruber: Gliedmaßenfehler aus plazentarer Beeinträchtigung. Morphologie der Mißbildungen der Menschen und Tiere Bd. III. Jena, Gustav Fischer 1937.

Gg. B. Gruber: Hypoplasie, Mikromelie, Phokomelie, Amelie, Peromelie (einschl. d. sog. Spontanamputationen) (s. oben).

Gg. B. Gruber: Nachtrag zu den Gliedmaßenfehlern aus placentarer Beeinträchtigung und zu den Fehlern hypoplastischer Herkunft (s. oben).

H. Hellner: Untersuchungen über die amniogene Entstehung der Gliedmaßenmißbildung. Archiv f. klin. Chir. Bd. 172, S. 133.

Kiewe: Zur Frage der Ätiologie der sogenannten „Spontanamputationen". Z. f. orthop. Chir. 1933, Bd. 20.

Kiptenko: Ein Fall von Peromelie. Archiv f. orthop. u. Unfallchirurgie. Bd. 55, S. 258.

Kirstein: Betrachtungen zum Vorkommen von Amelie und Peromelie. Med. Inaug.-Diss. Göttingen. 1935.

M. Lange: Erbbiologie der angeborenen Körperfehler. Verlag Enke, Stuttgart 1935.

M. Lange: Das Erbgesundheitsgesetz und die angeborenen körperlichen Mißbildungen. M. M. W. 1936, H. 35, S. 1420.

W. Müller: Die angeborenen Fehlbildungen der menschlichen Hand. Erb- und Konstitutionsbiologie der Hand. Georg Thieme, Leipzig 1937.

Pol: Die verschiedenen Formen der Brachyphalangie, Hypophalangie, Hyperphalangie und ihre Deutung. M. M. W. 1914, H. 29, S. 1649.

Schwalbe: Allgemeine Pathologie. Verl. Enke, Stuttgart 1911.

Schwalbe: Allgemeine Mißbildungslehre. Gustav Fischer, Jena 1906.

Seikel: Kindliche Mißbildungen in der Marburger Universitätsfrauenklinik von 1911—1918. Med. Inaug.-Diss. Marburg 1922.

Valentin: Beiträge zur Ätiologie der kongenitalen Mißbildungen. Verhdl. dtsch. orthop. Ges. 21. Kongreß S. 406.

Valentin: Konstitution und Vererbung in der Orthopädie. Verlag Enke, Stuttgart 1932.

v. Verschuer: Erbpathologie, ein Lehrbuch für Ärzte. Th. Steinkopf, Leipzig 1934.

Lebenslauf.

Am 3. April 1912 wurde ich in Neiße/O-S. als Sohn des damaligen Leutnants jetzigen Majors Walter Peters und seiner Ehefrau Elisabeth geb. Ewe geboren. In Blankenburg/Harz besuchte ich die Vorschule und dann das Reformrealgymnasium und bestand im März 1931 die Reifeprüfung. Nach einem einsemestrigen Studium der Philosophie sattelte ich zur Medizin um. Ich studierte an den Universitäten München, Königsberg, Rostock und Berlin. Die ärztliche Vorprüfung bestand ich im Mai 1934 in Königsberg und das ärztliche Staatsexamen im September 1937 in Berlin mit „sehr gut". Seit Januar 1938 gehöre ich hauptamtlich der San.-Abt. der SS-Verfügungstruppe an.